



Journal Homepage: - www.journalijar.com

INTERNATIONAL JOURNAL OF ADVANCED RESEARCH (IJAR)

Article DOI: 10.21474/IJAR01/14386

DOI URL: <http://dx.doi.org/10.21474/IJAR01/14386>



RESEARCH ARTICLE

COVID 19 : PEUT-ELLE INDUIRE UNE LEUCÉMIE AIGÛE ? À PROPOS D'UN CAS

Youssef Halhouli¹, Hicham Hammadi¹, Mounir Ababou², Achraf Jeddab¹, Selim Jennane², Abdelhafid Houba¹, Hicham Bakkali¹, Kamal Doghmi² and Nawfal Doghmi¹

1. Pôle d'anesthésie Réanimation - Hôpital Militaire D'instruction Mohammed V, Rabat, Maroc.
2. Service D'hématologie Clinique -Hôpital Militaire D'instruction Mohammed V, Rabat, Maroc.

Manuscript Info

Manuscript History

Received: 10 January 2022

Final Accepted: 15 February 2022

Published: March 2022

Key words:-

Covid19, Leucémie Aigüe

Abstract

Hematological disorders due to covid 19 infection are increasingly known; hyperleukocytosis, lymphopenia and thrombocytopenia. However, the association between covid 19 and non-existent, non-apparent or asymptomatic acute leukemia remains rare. No causal relationship has been established between covid 19 and acute leukemia. We report a case of a young patient admitted for treatment of severe covid 19 viral pneumonitis and in whom an acute leukemia was diagnosed.

Copy Right, IJAR, 2022.. All rights reserved.

Introduction:-

Le virus SARS-COV2, détecté pour la première fois à Wuhan, Chine en décembre 2019, est rapidement devenu une urgence de la santé publique internationale. Après deux ans du début de la pandémie, de nombreux aspects de l'infection à Covid-19, en particulier ses complications et ses associations avec d'autres maladies sont encore inconnus. Plusieurs études ont mis en évidence de nombreux troubles hématologiques liés à l'infection covid19[1], D'autres se sont intéressées à la prise en charge de l'infection covid 19 chez les patients porteurs d'une hémopathie maligne[2], Les infections principalement virales ont été liées à la genèse de différentes hémopathies malignes, les études initiales en virologie ont conduit à la découverte d'importantes altérations génétiques clés sous-jacentes favorisant la transformation cellulaire[3].

Toutefois l'association de l'infection covid 19 et des hémopathies malignes notamment la leucémie aigüe jusqu'ici non apparentes restent rares.

Nous allons rapporter le cas d'un patient de 16ans, admis au service de Réanimation Médicale de l'Hôpital Militaire d'Instruction Mohammed V de Rabat pour détresse respiratoire en rapport avec une infection virale covid 19 sévère et chez qui une leucémie aigüe lymphoblastique B a été diagnostiquée.

Observation Médicale:-

Nous rapportons le cas d'un jeune patient âgé de 16ans, admis au service de réanimation médicale pour prise en charge d'une pneumopathie covid 19 grave, ayant comme antécédent une arthrite septique de genou droit. Le bilan réalisé durant son hospitalisation trois mois avant l'infection covid 19 n'objectivait pas de troubles hématologiques suspects mis à part une hyperleucocytose à $32.3 \times 10^3/\mu\text{l}$ à prédominance neutrophile à 85% et une CRP à 198mg/l. Le patient a été traité par une antibiothérapie à base d'amoxicilline 50mg/kg/j pendant 4 semaines et gentamycine

Corresponding Author:- Youssef Halhouli

Address:- Pôle d'Anesthésie Réanimation - Hôpital Militaire D'instruction Mohammed V, Rabat. Maroc.

3mg/kg/j pendant 3 jours avec une bonne amélioration clinique et biologique, avec un taux de globules blancs à $7.5 \times 10^3/\mu\text{l}$ sur le bilan de contrôle. Aucun frottis sanguin ou médullaire n'a été réalisé.

On note l'absence de toutes notions d'angines à répétition, d'antécédents hématologiques familiaux, de prises médicamenteuses ou d'exposition aux toxiques ou à des rayonnements ionisants.

L'histoire de sa maladie remonte à 20 jours avant son hospitalisation, par la constatation d'une altération de l'état général marquée par une asthénie généralisée et amaigrissement chiffré à 4 kilogrammes durant les trois semaines. L'évolution a été marquée par la survenue d'une dyspnée évolutive de plus en plus gênante classée stade IV de la NYHA, associée à une toux sèche, anosmie, une agueusie et des gingivorragies, le tout évoluant dans un contexte apyrétique, ce qui a motivé le patient à consulter en urgence à l'hôpital militaire d'instruction Mohammed V de Rabat.

L'examen initial trouvait un patient polyénique avec une fréquence respiratoire à 28 cycles/min desaturant à l'air ambiant jusqu'à 70% remontant à 93% sous Masque à haute concentration avec présence de signes de lutte respiratoire et des râles ronflants bilatéraux à l'auscultation pleuropulmonaire.

L'examen abdominal trouve une hépatomégalie indolore avec abdomen souple

L'examen cutanéomuqueux trouve une pâleur généralisée avec présence de gingivorragies minimales. Les aires ganglionnaires étaient libres.

Par ailleurs, le patient était stable sur le plan neurologique avec un GCS à 15/15 sans déficit sensitivo-moteur ni de crise convulsive.

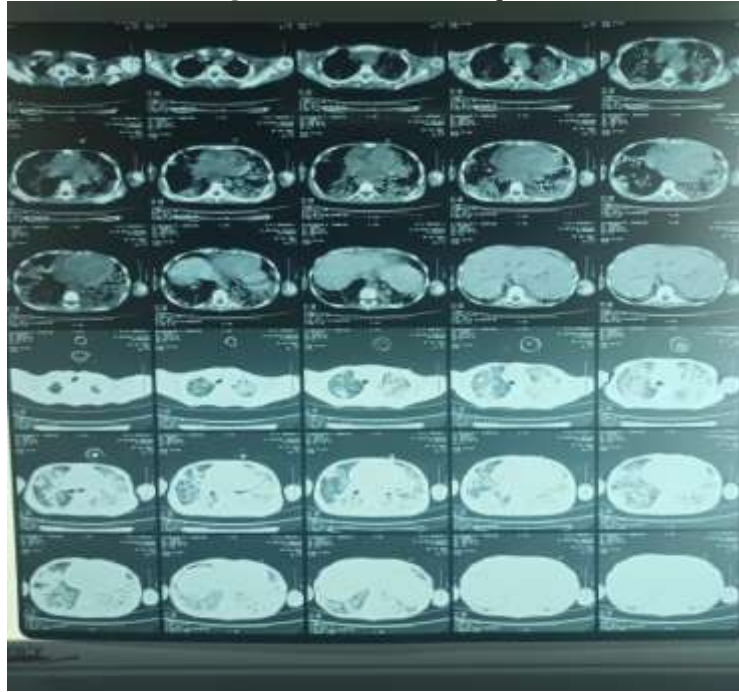
Le patient était stable également sur le plan hémodynamique avec une TA=11/06 et une fréquence cardiaque à 114bpm.

Après admission en réanimation et mise en condition comportant une oxygénothérapie par masque à haute concentration à 15l/min et remplissage vasculaire, le patient a bénéficié d'une radiographie du thorax (figure 1) et d'un scanner thoracique (figure 2) objectivant des foyers de condensation bilatéraux renfermant des bronchogrammes aériens sans épanchement pleuropéricardique ni d'adénopathies médiastinales évoquant a priori une pneumopathie bactérienne. Vu le contexte de la pandémie covid 19, le patient a bénéficié d'un complément PCR SARS-COV2 revenue positive.

Figure 1:- Radiographie du thorax.

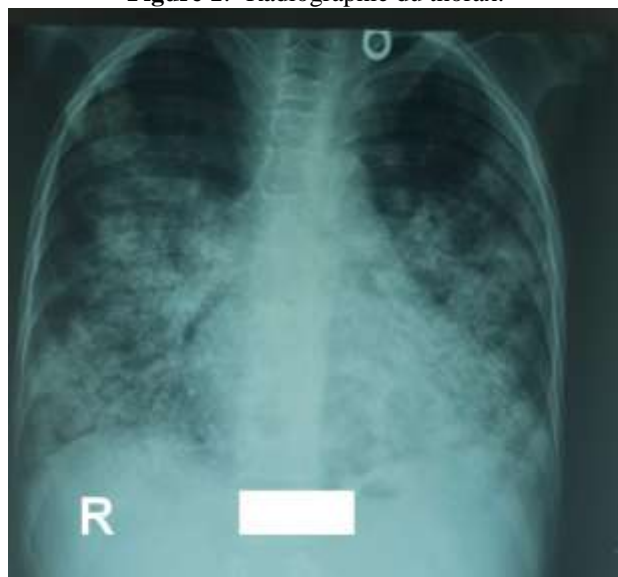

Figure 2:- Scanner thoracique.



Sur le plan biologique : le patient présentait une pancytopénie avec des globules blancs à $2.6 \times 10^3/\mu\text{l}$ dont 1700 éléments/ μl de lymphocytes et 700 éléments/ μl de polynucléaires neutrophiles. Le patient avait un taux d'hémoglobine à 5g/dl normochrome normocytaire, ainsi qu'une thrombopénie à 6000 éléments/ μl .

Sur le bilan inflammatoire, le patient avait un taux de CRP à 88mg/l, une procalcitonine à 1.31ng/ml, ferritinémie à 2000ng/ml, Lactate déshydrogénase 1062 UI/l, D-dimères à 34000 $\mu\text{g/l}$. Le reste du bilan est revenu normal à savoir : les électrolytes, le bilan d'hémostase, les fonctions rénale et hépatique.

Variabes	Resultat	Unités	Valeurs normales
Globules blancs	2.6	$\times 10^3/\mu\text{l}$	(4.0 – 10.0)
Polynucléaires neutrophiles	0.7	$\times 10^3/\mu\text{l}$	(1.5 – 7.5)
Lymphocytes	1.7	$\times 10^3/\mu\text{l}$	(1.5 – 4.0)
Hémoglobine	5	g/dl	(13.0 – 17.0)
Plaquettes	6	$\times 10^3/\mu\text{l}$	(150 – 450)
CRP	198	mg/l	(<5)
Procalcitonine	1.31	ng/ml	(<0.5)
Lactate déshydrogénase	1062	UI/l	(125 – 243)
Ferritine	2000	ng/ml	(23.9 – 336.2)
D-dimères	34	$\mu\text{g/ml}$	(<0.5)
ASAT	35	UI/l	(<35)
ALAT	29	UI/l	(<40)
TP	88	%	(70 – 100)
Urée	0.29	g/l	(0.15 – 0.38)
Créatinine	6	mg/l	(6 – 13)

Tableau 1:- Résultats biologiques à l'admission du patient.

Le patient a été mis sous antibiothérapie à base de ceftriaxone 50mg/kg/j, hydroxychloroquine 10mg/kg/j et azithromycine 10mg/kg/j selon le protocole national adopté par le ministère de santé du Maroc [4], avec transfusion de culots globulaires rouges et culots plaquettaires.

Dans le cadre de l'exploration de sa pancytopénie un frottis sanguin a été réalisé objectivant un envahissement par 45% de blastes MPO (-), et le myélogramme (Figure 3) trouve une moelle riche envahie par 85% de blastes. Un complément immunophénotypage (Figure 4) de la population blastique a posé le diagnostic d'une leucémie aigüe lymphoblastique B CD10- (LAL B) évoquant une leucémie aigüe.

Figure 3:- frottis médullaire.

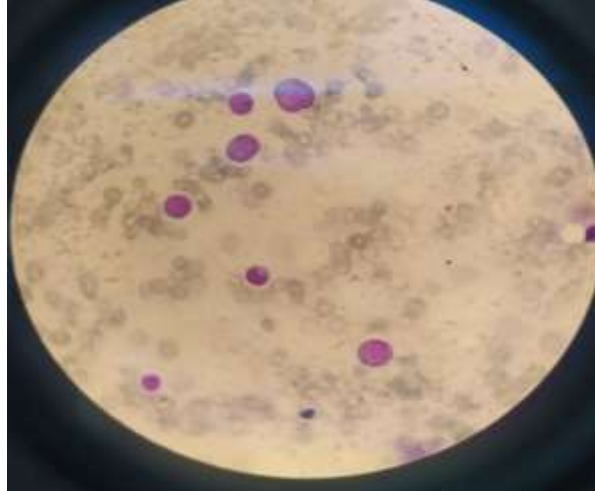

Figure 4:- Immunophénotypage.

● **IMMUNOPHENOTYPAGE DE LA POPULATION BLASTIQUE (Cytométrie en flux)**

Proportion de cellules étudiées : 20 %

● **Marqueurs d'immaturité et d'activation**

- CD34 89 %
- HLA-DR 99 %

● **Marqueurs de la lignée myéloïde**

- Myéloperoxydase intracytoplasmique 0 %
- CD117 1 %
- CD33 96 %
- CD13 13 %
- CD11c 2 %
- CD14 4 %
- CD36 14 %

● **Marqueurs de la lignée B**

- CD79a intracytoplasmique 34 %
- CD19 75 %
- CD10 0 %
- CD22 0 %
- HLA-DR 99 %
- CD20 14 %

● **Marqueurs de la lignée T**

- CD3 intracytoplasmique 1 %
- CD3 1 %
- CD1a 0 %
- CD5 1 %
- CD7 4 %

Malgré l'introduction d'une corticothérapie, l'évolution a été marquée par l'aggravation clinique et biologique, le patient a développé un syndrome de détresse respiratoire sévère et fut intubé sur critères respiratoires, un screening

infectieux complet a été réalisé également fait d'hémocultures, examen cyto bactériologique des urines, prélèvement distal protégé ainsi qu'un index de colonisation sans résultats bactériologiques spécifiques.

On a procédé à une escalade thérapeutique vu la neutropénie que présente le patient et la gravité clinique et scanographique de la pneumopathie ; le patient a été mis sous pipé racilline/tazoactam 80mg/kg/6h soit 2g/06h + Amikacine 500mg/j + voriconazole 200mg/j + Teicoplanine 100mg/12h.

L'évolution a été marquée par l'aggravation de l'état respiratoire et hémodynamique du patient, aucune chimiothérapie n'a pu être instaurée et le patient est décédé trois jours plus tard par état de choc septique réfractaire et hypoxémie sévère.

Discussion:-

La rareté des patients diagnostiqués de leucémie aiguë au cours d'une infection covid 19 a incité les auteurs à mettre en évidence un tel cas rare. La recherche a été limitée aux études humaines publiées dans PubMed et Google Scholar jusqu'à février 2022.

Une série d'hémopathies malignes dérivées ou associées à des organismes infectieux. Parmi celles-ci, on trouve une variété de lymphomes, dont la maladie de Hodgkin, le lymphome de Burkitt et une multitude d'autres lymphomes non hodgkiniens. Grâce à des études novatrices et révolutionnaires, certaines de ces affections malignes ont été directement liées à une infection virale, comme le virus d'Epstein-Barr (EBV), tandis que d'autres ont été simplement associées à une infection par le biais d'études épidémiologiques et de rapports de cas. Il a été démontré que certaines affections malignes sont causées par une infection virale, comme la leucémie et le lymphome des cellules T adultes (ATLL), qui sont causés par le virus lymphotrope des cellules T humaines de type I (HTLV-I), dans certaines zones endémiques. À l'avenir, il se peut que d'autres états malins soient associés à une étiologie infectieuse, ce qui pourrait permettre de nouvelles approches en matière de prévention et de traitement[3].

Les troubles hématologiques associés au covid 19 sont de plus en plus connus et on les trouve pratiquement chez la plupart des malades symptomatiques : hyperleucocytose, lymphopénie et thrombopénie [5]. Toutefois, l'association de cette infection virale avec des hémopathies malignes non apparentes ou jusque-là inconnues chez les patients reste rare. La survenue concomitante d'une leucémie aiguë et d'une infection covid 19 n'a été rapportée dans la littérature que chez un nombre limité de cas[6-8].

Dans ce sens, Samuel E. Weinberg et al. ont analysé 15 frottis sanguins périphériques provenant de 15 patients admis pour prise en charge d'une infection covid 19 et dont le bilan initial a objectivé une hémolyse, anémie, thrombopénie et pancytopénie. Cette analyse a démontré la présence de cellules lymphocytaires atypiques, de taille moyenne ou grande, avec faible condensation en chromatine et un cytoplasme basophile. Certaines cellules lymphocytaires montraient des nucléoles visibles ressemblant à des immunoblastes. Le taux de ces lymphocytes atypiques n'était pas corrélé à la sévérité de l'infection et représentait en moyenne $6,94 \pm 4,30$ % des lymphocytes totaux[9].

Dans une autre étude, les frottis sanguin et médullaire d'un patient âgé de 54 ans, qui n'a pas d'antécédents particuliers, objectivaient la présence transitoire de blastes circulants (6% sanguin vs 43% médullaire). Ces blastes ont rapidement disparus après 2 semaines sans aucune thérapie et sans aucune preuve immunohistochimique d'une leucémie aiguë[10].

Paradoxalement, deux cas présentant une infection virale COVID-19 modérée, concomitante à une leucémie aiguë myéloïde et une leucémie aiguë lymphoblastique T, ont présenté une rémission complète après l'administration d'une thérapie de l'infection Covid-19 suggérant que la réponse immunitaire induite par cette infection virale pourrait potentiellement produire une immunité antitumorale.[11]

Quant aux malades connus porteurs d'une hémopathie maligne en cours de traitement, la présentation clinique de l'infection covid 19 était un peu différente des symptômes classiques, X. Zhou et al. ont noté une fatigue plus importante, la présence des expectorations et d'hémoptysielée à l'anémie sévère et la thrombocytopénie, la survenue fréquente d'une surinfection par d'autres agents pathogènes respiratoires, des images scanographiques atypiques ainsi qu'un niveau bas d'anticorps spécifiques au SARS-CoV-2[12].

En ce qui concerne la prise en charge, Zeidan et al. ont récemment publié des recommandations issues d'un avis d'experts sur la prise en charge des hémopathies malignes chez les adultes au cours de la pandémie de COVID-19, Il a été suggéré d'envisager de retarder le traitement de la LAL, compte tenu du risque de COVID-19 sévère avec la chimiothérapie. Tous les patients doivent être testés pour le SRAS-CoV-2 avant de commencer le traitement et, en cas de test positif, le traitement doit être retardé de 10 à 14 jours, à l'exception des thérapies intrathécales pour les symptômes du système nerveux central. Dans la situation où un patient est positif pour le SRAS-CoV-2, mais nécessite l'initiation urgente d'un traitement d'induction, il est recommandé de traiter tout en surveillant avec vigilance les symptômes du COVID-19 et l'évolution de la maladie. Si des symptômes apparaissent, le traitement doit être interrompu [13]. Malheureusement l'évolution de notre patient était rapidement défavorable, et aucune thérapie n'a pu être envisagée.

Conclusion:-

En considérant ce patient, et les autres cas rapportés dans la littérature, la question reste de savoir s'il existe une association étroite entre l'infection au covid-19. L'infection covid 19 peut-elle induire une leucémie aigüe ? ou bien être le mode révélateur d'une hémopathie jusqu'ici non apparente ou asymptomatique ? pour répondre à cette question, des recherches supplémentaires sont nécessaires pour bien expliquer cette association et pouvoir mettre une relation causale entre le covid 19 et la leucémie aigüe.

Références:-

1. Rahi MS, Jindal V, Reyes S-P, Gunasekaran K, Gupta R, Jaiyesimi I. Hematologic disorders associated with COVID-19: a review. *Ann Hematol.* 2021;100(2):309-20.
2. Paul S, Rausch CR, Jain N, Kadia T, Ravandi F, DiNardo CD, et al. Treating Leukemia in the Time of COVID-19. *Acta Haematol.* 2021;144(2):132-45.
3. Sadrzadeh H, Abtahi SM, Fathi AT. Infectious Pathogens and Hematologic Malignancy. *Discov Med.* 26 déc 2012;14(79):421-33.
4. PROTOCOLE THERAPEUTIQUE.pdf [Internet]. [cité 3 mars 2022]. Disponible sur: <http://www.covidmaroc.ma/Documents/2020/coronavirus/PS/PROTOCOLE%20THERAPEUTIQUE.pdf>
5. Frater JL, Zini G, d'Onofrio G, Rogers HJ. COVID-19 and the clinical hematology laboratory. *Int J Lab Hematol.* juin 2020;42(S1):11-8.
6. Butt A, Ali N. COVID-19 and adult acute lymphoblastic leukemia: Presentation and management. *Hematol Transfus Cell Ther.* avr 2021;43(2):219-21.
7. Nekooghadam SM, Moradi A, Karimi Toudeshki K, Pishgahi M. A Case of Acute Leukemia Following Remission of COVID-19 Infection; an Urge to Search for a Probable Association. *Arch Acad Emerg Med.* 24 juill 2021;9(1):e51.
8. Khan AM, Ajmal Z, Raval M, Tobin E. Concurrent Diagnosis of Acute Myeloid Leukemia and COVID-19: A Management Challenge. *Cureus.* 9 août 2020;12(8):e9629.
9. Weinberg SE, Behdad A, Ji P. Atypical lymphocytes in peripheral blood of patients with COVID-19. *Br J Haematol.* 2 juin 2020;10.1111/bjh.16848.
10. Aladily TN, Alnahhal J, Alshorman A, Awidi A. Transient increase in blast count following COVID-19 infection mimicking acute leukemia. *Int J Lab Hematol.* 2021;43(3):339-40.
11. Kandeel EZ, Refaat L, Abdel-Fatah R, Samra M, Bayoumi A, Abdellateif MS, et al. Could COVID-19 induce remission of acute leukemia? *Hematology.* 1 janv 2021;26(1):870-3.
12. Zhou X, Wang G, Chen L, Meng F, Huang L, Huang L, et al. Clinical characteristics of hematological patients concomitant with COVID-19. *Cancer Sci.* sept 2020;111(9):3379-85.
13. Zeidan AM, Boddu PC, Patnaik MM, Bewersdorf JP, Stahl M, Rampal RK, et al. Special considerations in the management of adult patients with acute leukaemias and myeloid neoplasms in the COVID-19 era: recommendations from a panel of international experts. *Lancet Haematol.* août 2020;7(8):e601-12.