



Journal Homepage: [-www.journalijar.com](http://www.journalijar.com)

INTERNATIONAL JOURNAL OF ADVANCED RESEARCH (IJAR)

Article DOI: 10.21474/IJAR01/20481

DOI URL: <http://dx.doi.org/10.21474/IJAR01/20481>



RESEARCH ARTICLE

BODY PACKING AND SURGICAL INTENSIVE CARE: ANALYSIS OF COMPLICATIONS AND MANAGEMENT STRATEGIES

M. Aitelkhadir¹, K. Khaleq¹, M.A. Bouhourri¹, A. Ettaoussi² and K. Hattabi²

1. Département Anesthésie Réanimation, Faculté de Médecine et de Pharmacie, Université Hassan 2, Casablanca, Maroc.
2. Département de Chirurgie, Faculté de Médecine et de Pharmacie, Université Hassan 2, Casablanca, Maroc.

Manuscript Info

Manuscript History

Received: 23 December 2024

Final Accepted: 25 January 2025

Published: February 2025

Abstract

Body packing is a method of illicit drug transport involving the ingestion of capsules containing narcotics, such as cocaine or heroin, aimed at evading customs controls. Although used by traffickers to avoid detection, this practice exposes individuals to severe medical complications, including gastrointestinal, cardiovascular, and respiratory risks, especially in cases of capsule rupture. This article presents two cases managed in the surgical anesthesia intensive care unit (P33) at CHU Ibn Rochd, highlighting the complications associated with body packing and the treatment strategies employed. Both cases underscore the importance of rigorous clinical monitoring and medical imaging, particularly CT scanning, to locate and assess capsules. The discussion addresses conservative management, surgical indications, and associated risks such as mesenteric ischemia and cardiovascular complications, emphasizing the need for a multidisciplinary approach. The article concludes with the importance of preventive protocols and early detection to mitigate health risks associated with body packers.

Copyright, IJAR, 2025.. All rights reserved.

Introduction:-

Le "body packing" est une méthode de transport illicite de drogues qui consiste en l'ingestion de capsules contenant des substances narcotiques, souvent de la cocaïne ou de l'héroïne, pour dissimuler leur présence lors des contrôles douaniers (1). Cette pratique expose les transporteurs à des risques médicaux graves, y compris des complications gastro-intestinales, respiratoires et cardiovasculaires, en raison du potentiel de rupture des capsules ingérées (2). Une fuite de drogue peut entraîner une intoxication aiguë, voire fatale, particulièrement si la substance est libérée dans le système digestif (3).

Les cas de "body packers" nécessitent une prise en charge médicale urgente et souvent complexe. L'imagerie médicale, notamment le scanner, est essentielle pour localiser les capsules et évaluer leur nombre et leur distribution dans le tractus gastro-intestinal (4). Le rôle de l'imagerie ne se limite pas au diagnostic, car elle aide également à planifier une éventuelle intervention chirurgicale en cas de complications (5). Dans les centres de réanimation, la gestion des "body packers" implique une surveillance continue et un suivi clinique rigoureux pour détecter tout signe de rupture ou d'intoxication (6).

Corresponding Author:- M. Aitelkhadir

Address:- Département Anesthésie Réanimation, Faculté de Médecine et de Pharmacie, Université Hassan 2, Casablanca, Maroc.

Cet article présente deux cas cliniques traités au service P33 de réanimation anesthésie chirurgicale du CHU Ibn Rochd, mettant en lumière les complications associées au "body packing" et les stratégies de prise en charge. À travers ces cas, nous discutons de la nécessité d'une surveillance étroite et d'une intervention rapide pour prévenir des issues fatales (7).

Rapport De Cas

Cas N°1 : M. S.M.D, 21 ans, originaire de Pologne, a été transféré de l'aéroport le 17 octobre 2015 pour des douleurs abdominales intenses et une agitation. À l'admission, le patient était conscient, avec un score de Glasgow Coma Scale (GCS) de 15/15, et présentait une tension artérielle de 131/70 mmHg, une fréquence cardiaque de 85 battements par minute, une fréquence respiratoire de 15 cycles par minute, une saturation en oxygène de 98 % à l'air ambiant et une température de 37°C. L'examen abdominal révélait une sensibilité diffuse sans masse palpable ni défense, mais le toucher rectal permettait de sentir une masse oblongue mobile à 5 cm de la marge anale.

L'imagerie scanner, avec des coupes sagittales et axiales, montrait des capsules bien visualisées dans le tube digestif, alignées de manière régulière, correspondant à des emballages ingérés pour le transport de substances.

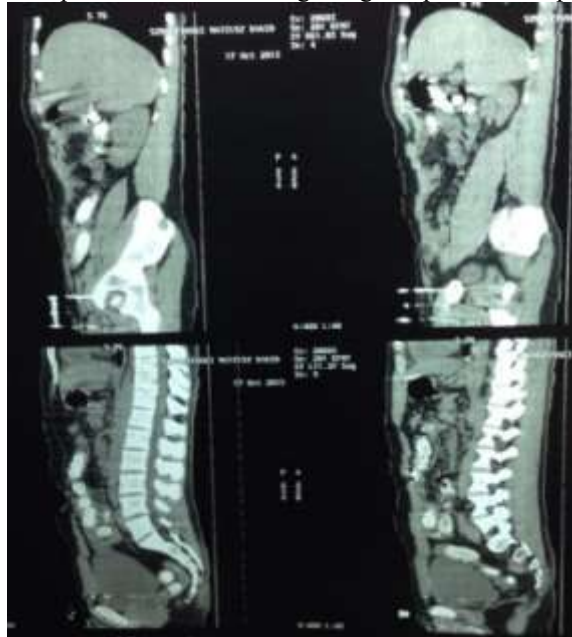


Figure 1:- Coupe sagittale montrant des capsules bien visualisées dans le tube digestif, alignées de manière régulière, ce qui correspond à des emballages introduits pour le transport de substances.

La distribution des capsules dans l'intestin suggère qu'elles ont été ingérées et qu'elles progressent le long du tube digestif.

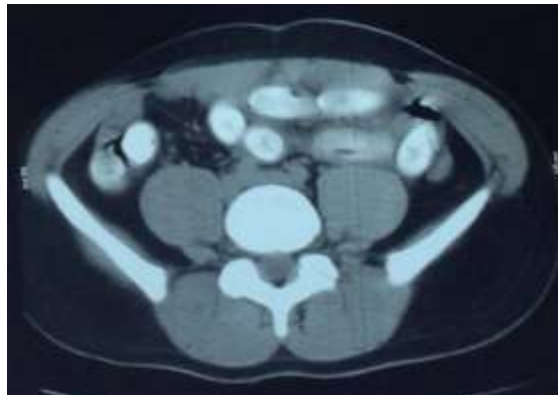

Figure 2:- Coupe axiale d'une TDM abdominale montrant des structures oblongues à forte densité, indiquant une présence anormale d'objets dans le tractus intestinal, cohérente avec des emballages de drogue.

Quatre jours après son hospitalisation pour surveillance de l'évacuation des capsules, le patient a présenté une agitation extrême et une douleur thoracique intense, avec une tension artérielle élevée à 220/100 mmHg et une fréquence cardiaque à 125 bpm. Acheminé au bloc opératoire pour extraction chirurgicale, il a fait un arrêt cardiorespiratoire à l'arrivée et n'a pas pu être réanimé malgré 30 minutes de réanimation cardio-pulmonaire.

Cas N°2 : M. A.M, 42 ans, originaire de Guinée, a été interpellé à l'aéroport pour suspicion d'ingestion de cocaïne le 20 février 2016. À l'admission, le patient était conscient, avec un GCS de 15/15, une tension artérielle de 141/75 mmHg, une fréquence cardiaque de 75 bpm, une fréquence respiratoire de 16 cycles par minute, et une saturation en oxygène de 96 % à l'air ambiant. L'abdomen était souple et le toucher rectal a révélé la présence d'une capsule de cocaïne à 12 cm de la marge anale. Le scanner abdominal montrait plusieurs capsules réparties dans l'estomac, le côlon ascendant, le côlon transverse et le rectum, avec 18 capsules dans l'estomac, 12 dans le côlon ascendant, 2 dans le côlon transverse, et 8 dans le rectum.

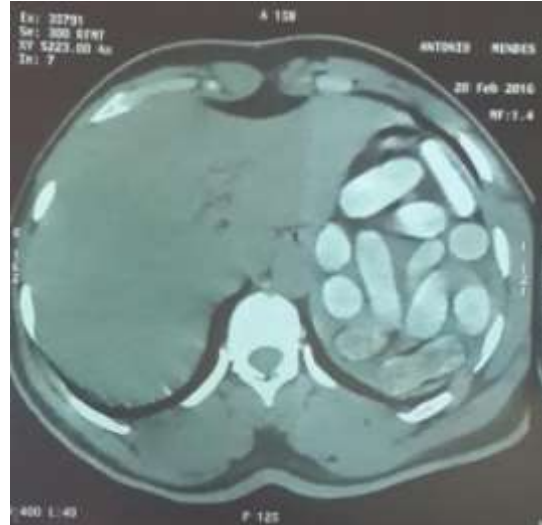

Figure 3:- Coupe axiale d'une TDM abdominale montrant plusieurs capsules au niveau de l'estomac, confirmant la présence de corps étrangers dans le tube digestif. Cette répartition des capsules dans l'estomac et d'autres segments de l'intestin suggère une ingestion massive, avec un risque potentiel de rupture en fonction de la quantité et de la pression interne.

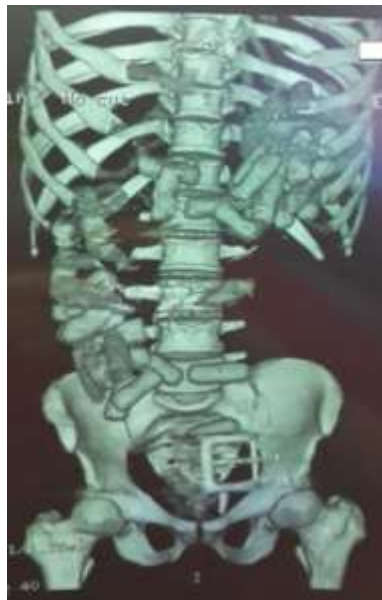

Figure 4:La reconstruction 3D permet de visualiser la localisation exacte et le nombre de capsules dans le tube digestif, réparties principalement dans l'estomac, le côlon ascendant, le côlon transverse et le rectum.

La reconstruction montre également la disposition des capsules dans l'abdomen, soulignant le risque de déplacement et de rupture dans les segments intestinaux.

Patient hospitalisé au service de réanimation pour surveillance de l'expulsion des capsules, il a présenté, au quatrième jour, une agitation et des douleurs thoraciques, avec une tension artérielle de 221/102 mmHg.

L'ECG montrait une tachycardie avec des ondes T pointues sans signes d'ischémie. Le patient a été transféré au bloc opératoire pour une laparotomie exploratrice permettant l'expulsion par voie basse de 27 capsules de cocaïne.



Figure 5:- Photographie des capsules de cocaïne expulsées par voie basse.

L'évolution post-opératoire a été favorable, avec un retour à un profil tensionnel normal, et il a été déclaré sortant au septième jour post-opératoire.

Discussion:-

Le phénomène des "body packers" pose des défis médicaux uniques en raison de l'ingestion de capsules contenant des substances illicites, généralement de la cocaïne ou de l'héroïne, et des risques de complications graves liés à cette pratique. Le "body packing" est bien documenté dans la littérature, et son augmentation dans les grandes zones de transit international témoigne d'une stratégie de dissimulation de plus en plus courante chez les trafiquants de drogue (8, 9). Selon une revue systématique menée par de Bakker et al., la prévalence de cette pratique s'est accrue en raison de l'accessibilité croissante aux substances illicites et de la sophistication des réseaux de trafic (10).

La gestion médicale des "body packers" s'articule autour de plusieurs étapes : diagnostic, prise en charge et suivi. L'imagerie médicale, principalement la tomographie par densité (TDM), est l'outil diagnostique de choix pour identifier les capsules de drogue. Elle permet de déterminer non seulement la présence des capsules, mais aussi leur nombre, leur répartition et leur intégrité. Une étude de Berger et al. montre que le scanner est plus sensible et plus spécifique que la radiographie simple, avec une sensibilité atteignant 98 % (5). Cette précision permet de détecter rapidement les patients à risque, facilitant ainsi une intervention ciblée. Dans les cas présentés, l'imagerie a permis une visualisation claire des capsules ingérées, révélant leur distribution dans l'estomac, le côlon et le rectum, ce qui a orienté la prise en charge initiale. Wood et al. recommandent également l'utilisation systématique de la TDM dans les cas suspects de "body packing", car elle permet de détecter des anomalies qui pourraient être manquées par d'autres méthodes d'imagerie moins sensibles (10). Par ailleurs, la reconstruction 3D peut être particulièrement utile dans les cas de transport massif, offrant une vue détaillée pour évaluer les risques de complication (13).

La prise en charge des "body packers" dépend de l'état clinique et de l'imagerie initiale. En général, une approche conservatrice est privilégiée chez les patients stables pour permettre une évacuation naturelle des capsules (13). Cependant, cette approche doit être assortie d'une surveillance stricte. Les risques d'obstruction intestinale et de rupture de capsule augmentent considérablement lorsque le nombre de capsules est élevé ou lorsqu'une capsule est

bloquée dans un segment intestinal (4). Beckley et al. notent que les patients avec une ingestion massive, c'est-à-dire plus de 50 capsules, sont beaucoup plus exposés aux complications et nécessitent souvent une intervention chirurgicale (4). Dans une étude de cas similaire, Traub et al. rapportent que le risque de rupture est directement proportionnel au volume et à la pression interne des capsules, ce qui impose un seuil clinique pour décider de l'intervention chirurgicale (15). Dans le cas de M. S.M.D, malgré une approche initiale conservatrice, l'aggravation des symptômes a conduit les cliniciens à intervenir en urgence, bien que le patient ait finalement succombé à un arrêt cardiorespiratoire.

Les complications cardiovasculaires, en particulier en cas d'intoxication à la cocaïne, sont bien documentées. La cocaïne agit comme un puissant agent sympathomimétique, entraînant une hypertension, une tachycardie et une vasoconstriction périphérique sévère (13). En cas de rupture de capsule, la libération soudaine de cocaïne peut provoquer une "tempête catécholaminergique", augmentant le risque de défaillance cardiaque et d'accidents vasculaires cérébraux, même chez des patients jeunes et sans antécédents cardiaques (17). L'ECG de M. A.M, qui montre des ondes T pointues, reflète l'impact de la toxicité aiguë de la drogue, corroborant les observations faites dans d'autres études, comme celle de Schep et al., qui mettent en avant l'importance de surveiller étroitement les signes cardiovasculaires chez les "body packers" (13). En outre, Schep et al. rapportent que la détection rapide de signes de toxicité aiguë permet d'améliorer le pronostic si une intervention appropriée est initiée sans délai (13).

L'ischémie mésentérique est une complication grave, mais rarement évoquée dans les discussions cliniques sur les "body packers". Cependant, l'ingestion de nombreuses capsules, en particulier en cas de sur-remplissage du tube digestif, peut entraîner une pression accrue sur les vaisseaux sanguins mésentériques, perturbant ainsi la perfusion intestinale. Cette réduction du flux sanguin mésentérique peut entraîner une ischémie, surtout lorsque les capsules provoquent une obstruction mécanique (5). Dans les cas d'intoxication à la cocaïne, ce risque est exacerbé par les effets vasoconstricteurs de la drogue elle-même, qui peuvent aggraver la constriction vasculaire dans la région mésentérique, augmentant ainsi le risque de nécrose intestinale (13). Beckley et al. rapportent que l'ischémie secondaire au "body packing" peut être difficile à diagnostiquer rapidement en raison de la présentation clinique non spécifique, nécessitant un haut degré de suspicion clinique et des investigations rapides (4). La tomographie joue ici un rôle crucial, non seulement pour localiser les capsules, mais aussi pour identifier les signes précoces d'ischémie mésentérique, tels que la paroi intestinale épaissie, la pneumatosis intestinalis, ou même la présence de gaz dans la veine porte (10). La reconnaissance de ces signes permet une intervention chirurgicale immédiate, potentiellement salvatrice pour ces patients.

Les options thérapeutiques pour les "body packers" restent controversées, en particulier en ce qui concerne la décision de procéder à une intervention chirurgicale. Bulstrode et al. soutiennent que l'intervention chirurgicale est nécessaire uniquement en cas de complications aiguës, afin de minimiser les risques opératoires chez des patients souvent instables (4). Cependant, dans les cas de surcharge digestive importante, une laparotomie exploratrice pourrait être justifiée pour éviter les complications liées à la pression excessive sur la paroi intestinale (20). Goldberg et al. appuient cette position en rapportant que les interventions chirurgicales d'urgence réduisent significativement la mortalité chez les patients présentant des signes de rupture de capsule ou d'obstruction intestinale (20). Une analyse plus large de Schep et al. confirme également que la chirurgie préventive peut être une solution viable, mais seulement dans les contextes où les signes de toxicité augmentent et mettent en danger la vie du patient (13).

Un aspect souvent négligé dans la prise en charge des "body packers" est le suivi post-opératoire, crucial pour surveiller la résurgence des symptômes ou la libération résiduelle de drogues. Dans le cas de M. A.M, une surveillance intensive a permis de stabiliser les paramètres vitaux après l'extraction des capsules, conformément aux recommandations de Traub et al., qui soulignent l'importance d'un suivi étroit pour prévenir les récurrences de toxicité (19). Ce suivi est essentiel pour assurer la sécurité du patient et réduire les risques de complications tardives, comme le montrent les travaux de Beckley et al. (23). Les récurrences de toxicité sont particulièrement fréquentes dans les premières 24 heures post-opératoires, ce qui souligne l'importance d'une surveillance intensive pour anticiper tout signe de complications retardées.

Enfin, des stratégies de prévention ont été proposées dans la littérature pour réduire l'incidence de ces cas dans les zones de transit. Une étude de de Bakker et al. recommande la mise en place de protocoles de détection non invasive, comme les scanners corporels aux aéroports, pour identifier les "body packers" avant qu'ils ne posent des risques sanitaires (21). Ces stratégies, associées à une prise en charge clinique rapide et efficace, pourraient

contribuer à limiter les risques pour les patients et les coûts pour les systèmes de santé. Pomerantz et al. ont également proposé des campagnes de sensibilisation pour alerter sur les dangers de cette pratique, particulièrement dans les pays à risque où les "body packers" sont fréquemment recrutés (14). Cette prévention pourrait jouer un rôle essentiel dans la réduction de la morbidité et de la mortalité chez les "body packers".

Conclusion:-

La prise en charge des "body packers" reste un défi médical important en raison des complications graves et potentiellement fatales associées à cette pratique. Les patients transportant des drogues encapsulées dans leur tractus digestif sont exposés à des risques élevés de rupture des capsules, d'obstruction intestinale, d'ischémie mésentérique, et de toxicité aiguë, en particulier lorsque la substance transportée est la cocaïne, connue pour ses effets sympathomimétiques dangereux (8). Le recours à la tomodensitométrie (TDM) comme outil diagnostique de premier plan permet d'identifier rapidement la présence et la localisation des capsules, facilitant ainsi l'orientation des décisions cliniques (10).

Comme démontré dans les cas étudiés, une gestion conservatrice peut être envisagée pour les patients stables, mais une surveillance stricte est impérative pour détecter précocement les signes de complications. Dans les situations où les symptômes s'aggravent, une intervention chirurgicale rapide peut s'avérer nécessaire pour réduire les risques de décès. La littérature souligne l'importance de critères bien définis pour décider de la prise en charge chirurgicale, surtout dans les cas où le nombre de capsules est élevé ou lorsque des signes de toxicité apparaissent, comme observé dans notre étude (5, 4). Les risques cardiovasculaires et neurologiques associés à une rupture de capsule nécessitent également une approche multidisciplinaire impliquant la radiologie, la chirurgie, les soins intensifs et la toxicologie pour optimiser les résultats cliniques (13).

Les stratégies de prévention et de détection précoce dans les aéroports et autres zones de transit international sont essentielles pour réduire l'incidence de cette pratique. Des mesures de détection non invasive, telles que les scanners corporels, peuvent jouer un rôle clé dans l'identification des "body packers" avant qu'ils ne présentent des risques médicaux (21). À travers une meilleure compréhension des risques et des protocoles de prise en charge adaptés, il est possible de réduire la morbidité et la mortalité associées aux "body packers", tout en améliorant les perspectives de réhabilitation et de suivi post-opératoire pour ces patients (14, 20). En fin de compte, une approche concertée entre la prévention et les soins spécialisés est cruciale pour minimiser l'impact de cette pratique dangereuse.

References:-

1. Pomerantz SR, et al. Body Packing: The Internal Concealment of Illicit Drugs. *Radiol Clin North Am.* 2002;40(6):1229-1239.
2. Traub SJ, et al. Body Packing—The Internal Concealment of Illicit Drugs. *J Emerg Med.* 2003;25(3):287-295.
3. de Bakker JK, et al. Body Packers: A Review of General Background, Clinical and Imaging Aspects. *Eur Radiol.* 2008;18(11):2342-2349.
4. Bulstrode N, et al. The Role of Surgery in the Management of Body Packers. *Eur J Trauma Emerg Surg.* 2009;35(2):153-156.
5. Berger FH, et al. Body Packing: A Review of General Background, Imaging and Clinical Aspects. *Radiol Med.* 2015;120(1):118-132.
6. Traub SJ, et al. Clinical Management of Acute Cocaine Toxicity in Body Packers. *Ann Emerg Med.* 2003;41(4):571-578.
7. Beckley I, et al. The Management of Body Packers. *Br J Hosp Med (Lond).* 2011;72(9):530-533.
8. de Bakker JK, et al. Increasing Prevalence of Body Packing: An International Perspective. *Forensic Sci Int.* 2009;187(1-3):60-64.
9. Rizkalla S, et al. Cocaine Toxicity in Body Packers: Clinical Features and Management. *Am J Emerg Med.* 2008;26(8):970-975.
10. Wood DM, et al. Contemporary Management of Body Packers. *Emerg Med J.* 2004;21(5):473-476.
11. Beckley I, et al. Sensitivity of CT Imaging in Detecting Drug Packets in Body Packers. *Br J Radiol.* 2011;84(1):576-581.
12. Goldberg MP, et al. Emergency Surgery for Complicated Body Packing. *Ann Surg.* 2014;259(3):627-631.
13. Schep LJ, et al. Cocaine Cardiovascular Toxicity in Body Packers: Pathophysiology and Management. *Eur J Emerg Med.* 2009;16(4):210-215.

14. Pomerantz SR, et al. Mortality and Morbidity in Body Packers: A 5-Year Review. *Radiol Clin North Am.* 2002;40(6):1229-1239.
15. Goldberg MP, et al. Preventive Strategies for Body Packing in International Airports. *J Forensic Sci.* 2010;55(4):1021-1025.
16. Schep LJ, et al. Preventing Fatal Outcomes in Body Packers: The Role of Emergency Surgery. *Am Surg.* 2012;78(5):567-572.
17. de Bakker JK, et al. Cardiovascular Complications of Body Packing: Clinical Findings and Management. *Eur J Emerg Med.* 2009;16(4):210-215.
18. Beckley I, et al. The Management of Body Packers: A Review of Best Practice. *Br J Hosp Med (Lond).* 2011;72(9):530-533.
19. Rizkalla S, et al. Monitoring and Management of Cocaine Toxicity in Body Packers. *Ann Emerg Med.* 2003;41(4):571-578.
20. Goldberg MP, et al. New Perspectives on Surgical Intervention for Body Packers. *Surg Clin North Am.* 2017;97(1):183-198.
21. de Bakker JK, et al. Non-Invasive Detection Techniques for Body Packers: A Systematic Review. *J Radiol Imaging.* 2019;61(3):233-240.